

胸骨正中切開における サスマタ状皮膚切開の経験と 有用性について

島根県立中央病院 呼吸器外科

小阪真二、土屋恭子、阪本仁

はじめに

- 従来から胸骨正中切開を行うときは、胸部正中皮膚切開が行われてきた。
- 夏季の暑いとき、頸部の広く開いた衣服を着ると正中切開創が見えるため、患者は暑くても頸部の詰まった衣服を着用するようになる。

久保克行ら 1981

- 胸骨正中切開におけるサスマタ状皮膚切開は特に美容的に優れている。

門山周文ら 1997

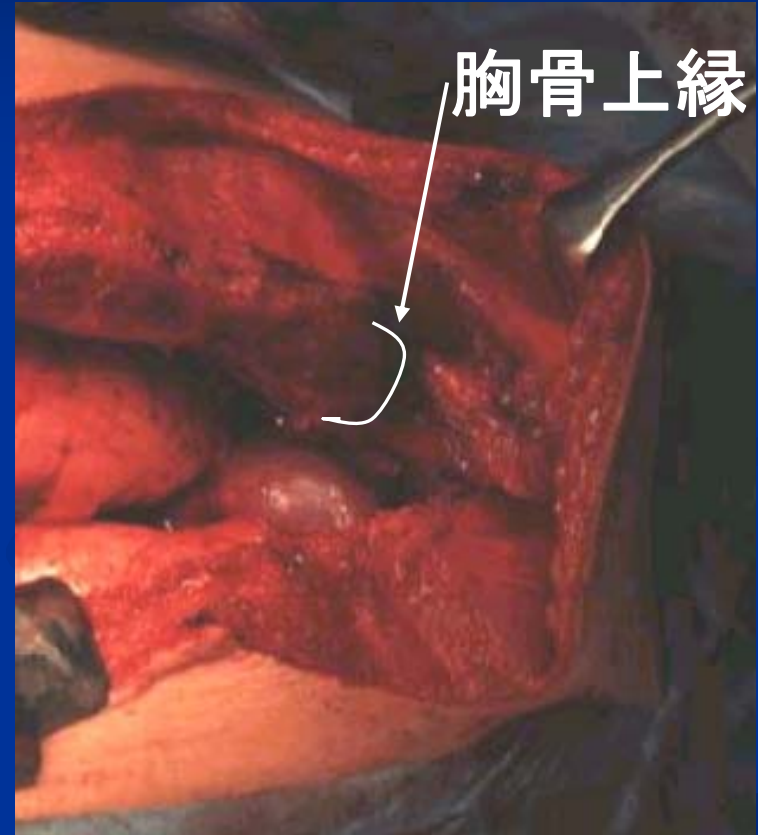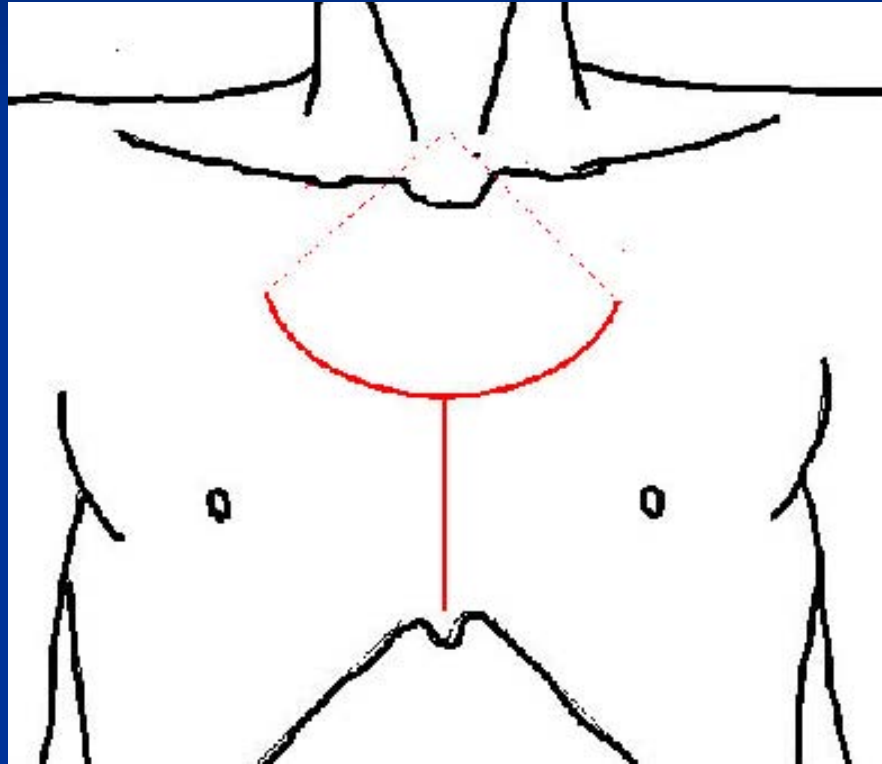
対象と方法

- 1998年6月より2008年4月までに発表者が島根県立中央病院および高知医療センターにて行ったサスマタ状皮膚切開による胸骨正中切開の症例30例を対象とした。
- 患者に対する皮膚切開法の心理的影響を比較するため、1998年6月から2001年6月までに行ったサスマタ状切開12例の内、夏季に外来受診した10例と同時期に外来受診した胸骨上窩付近まで胸部正中皮膚切開を施行されていた8例を比較した。

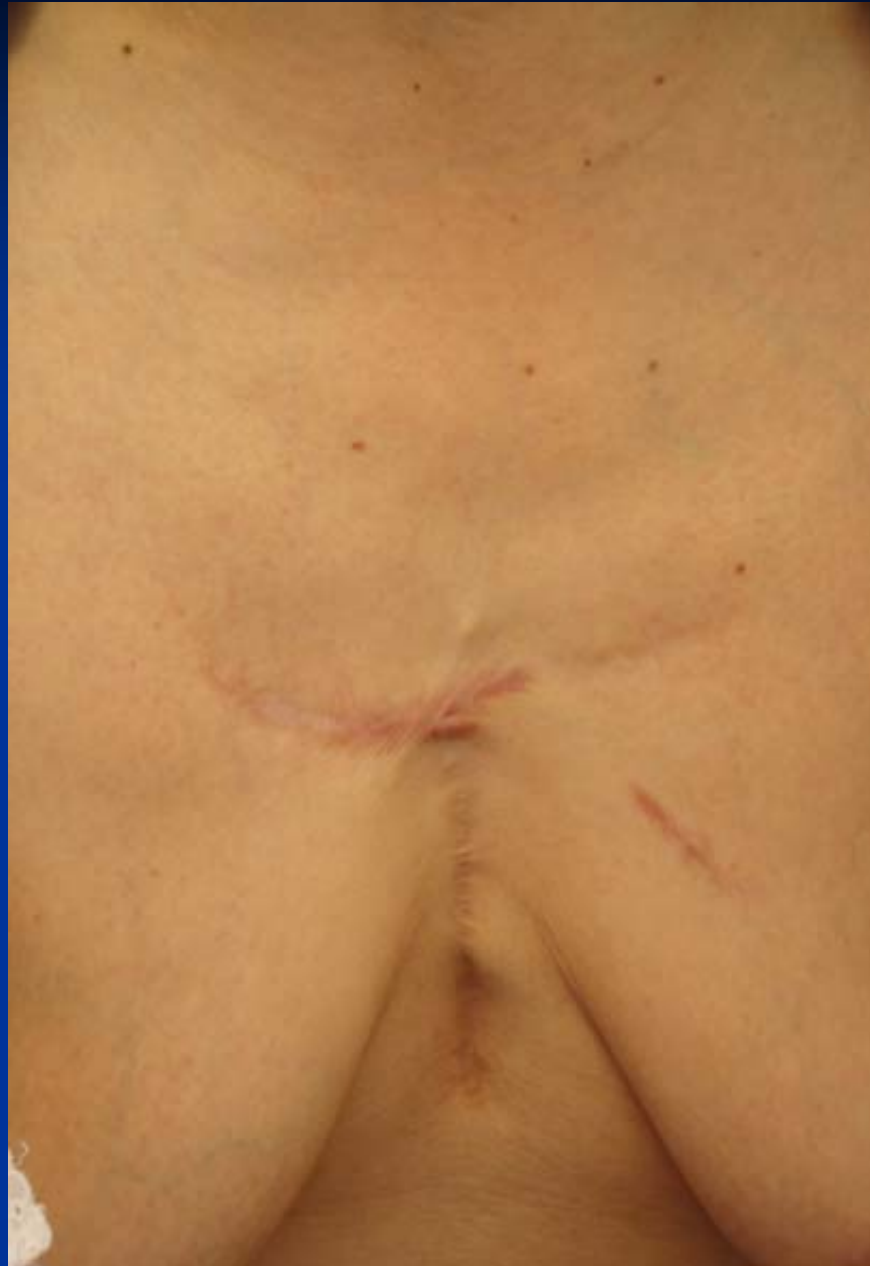手術対象疾患

| | |
|------------|-----|
| 胸腺腫 | 18例 |
| 胸腺癌 | 1例 |
| 胸腺カルチノイド | 2例 |
| 胸腺嚢腫 | 3例 |
| 成熟奇形腫 | 1例 |
| 心膜嚢腫 | 1例 |
| 肺癌縦隔リンパ節郭清 | 2例 |
| 重症筋無力症 | 1例 |
| 前縦隔神経原性腫瘍 | 1例 |

手術手技



前胸部の 手術創



手術アプローチによると思われる 合併症

胸骨骨髓炎 1例

皮下血腫 1例

著明な傷の引き攣れ 1例

質問票

- 1 : 前胸部の創部に痛みは感じますか。
- 2 : 服を着るときに前胸部の傷が気になりますか。
- 3 : 前胸部の手術後、手術前に持っていた服で手術後着られなくなった服がありますか。

創部の状態、着衣状況の観察

- 肥厚性瘢痕の形成

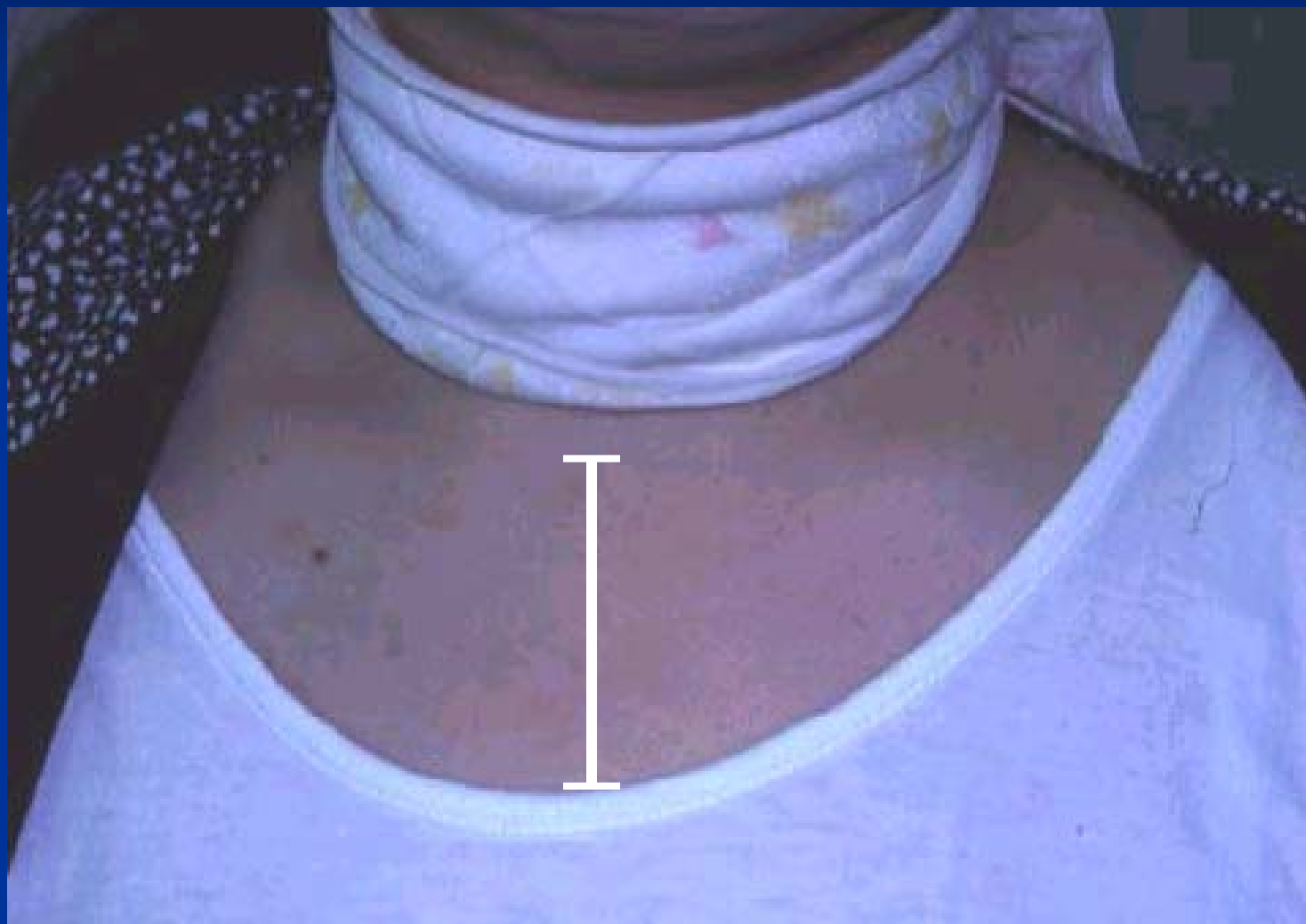肥厚性瘢痕なし 0

創の半分以下の肥厚性瘢痕 1

創の半分以上の肥厚性瘢痕 2

- 胸骨上窩から何cm下まで皮膚が露出した服を着ているか。

着衣状況の計測



結果：質問票

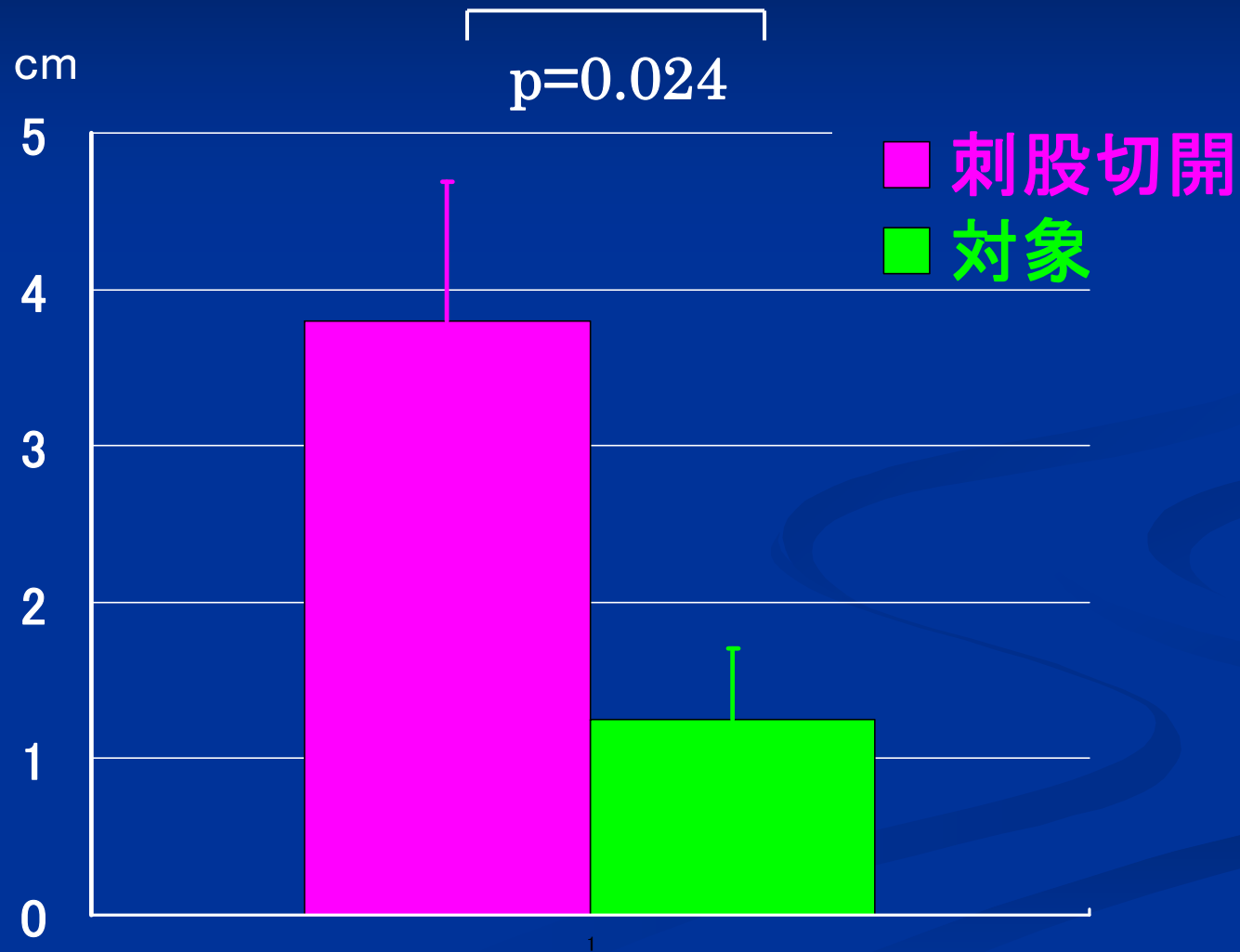
| | 刺股切開群 | 対象群 |
|-------------|-------|-----|
| 質問1 前胸部痛 | 3/11 | 2/8 |
| 質問2 傷が気になるか | 0/11 | 1/8 |
| 質問3 手術のため | 1/11 | 1/8 |

着られなくなった服

結果：肥厚性瘢痕

| | あり | 半分以下 | 半分以上 |
|------------|-----|------|------|
| 刺股切開(10 例) | 5 例 | 3 例 | 2 例 |
| 対象 (8 例) | 4 例 | 2 例 | 2 例 |

結果：着衣状況



考察

- アンケート調査により大部分の患者は術創部の見える服は着たくないと考えており、従来の胸部正中皮膚切開を行った患者では5例中4例が手術後着られなくなった服があると答えている。 門山ら 1997
- 乳房再建の創部の位置に関して、同じような大きさの創であっても、創部の方向、位置が患者に精神的に及ぼす影響に差があった。 Coutinhoら 2001
- 形成外科の再建手術を行った患者43人中、精神的に身体醜体障害と診断された7例はすべて、創を隠すようにしているにもかかわらず、創が目立つ患者であった。 Sawyerら 1998年

結語

- サスマタ状皮膚切開による胸骨正中切開の手術アプローチでは、胸骨上窩までの手術野が十分に得られた。
- サスマタ状皮膚切開によると思われる合併症は30例中皮下血腫1例と横切開部分の著明な引き攣れ1例の2例であった。
- 美容上、前胸部上部に手術創が来ないため、上胸部が露出できる衣服を着やすいという利点があり、患者の心理的影響も少ないと考えられた。